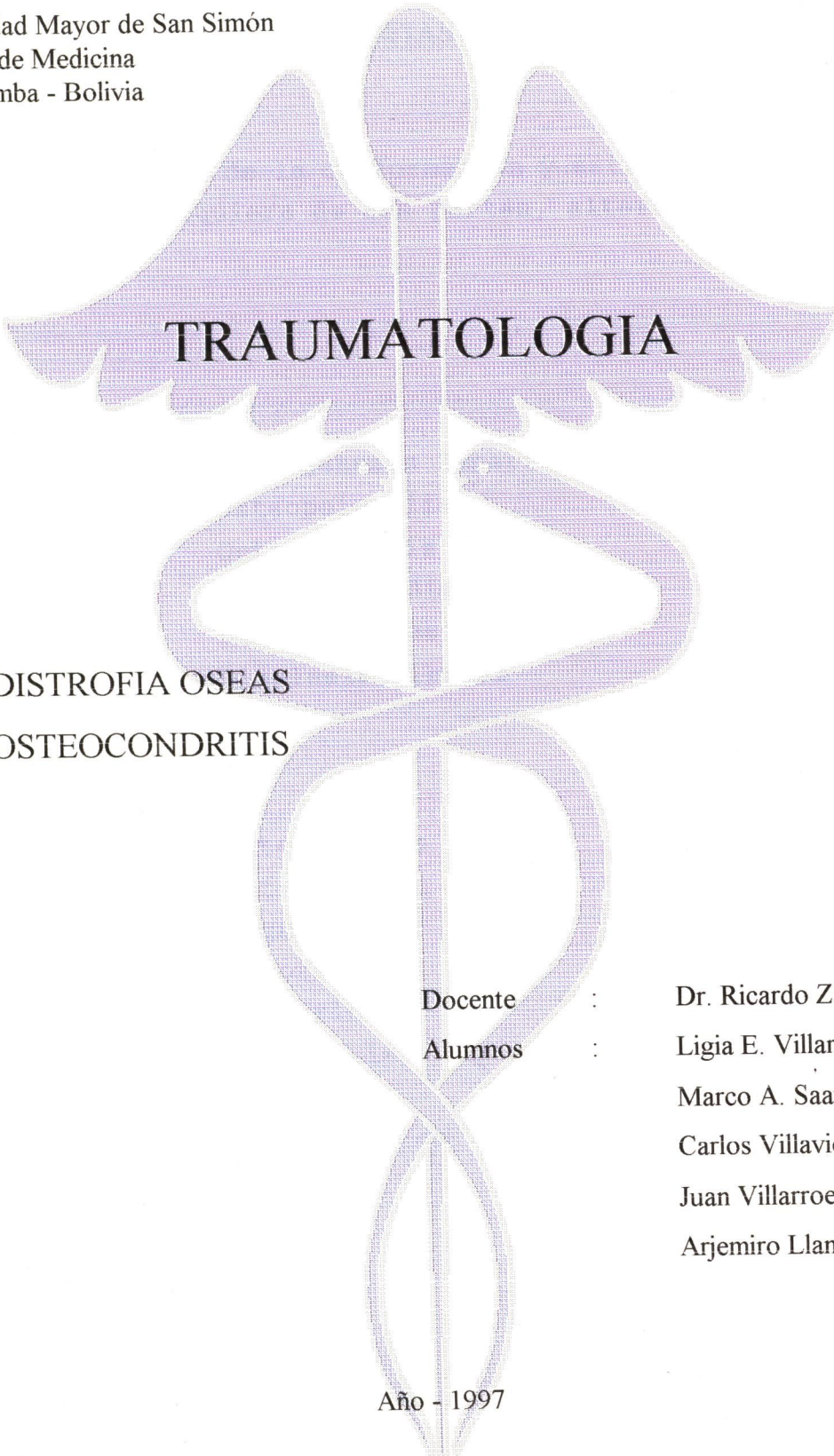


Universidad Mayor de San Simón  
Facultad de Medicina  
Cochabamba - Bolivia

V 722 7  
2942  
05/05/90



- DISTROFIA OSEAS
- OSTEOCONDRIITIS

Docente : Dr. Ricardo Zabala C.  
Alumnos : Ligia E. Villarroel R. (65)  
                  Marco A. Saavedra V.  
                  Carlos Villaviceno V.  
                  Juan Villarroel C.  
                  Arjemiro Llanos A.

Año - 1997

61-

## DISTROFIAS OSEAS

- Toda alteración de la conformación y estructura íntima de los huesos en cualquiera de sus partes, alterando varios o todos los huesos.

### CONGENITAS

- Osteogénesis Imperfecta
- Osteopoiquilia
- Osteopetrosis
- Osteocondrodistrofias
- Discondroplasias
- Displasia fibrosa

### ADQUIRIDAS

- Osteoporosis
- Osteomalacia
- Raquitismo
- Escorbuto
- Endócrinas
- Lipoidosis
- Fluorosis
- Enfermedad de Paget.

## DISTROFIAS OSEAS CONGENITAS

### OSTEOGENESIS IMPERFECTA

- De origen Congénito y Hereditario generalmente en mujeres, gen dominante.
- Caracterizada por acentuada fragilidad ósea dando fracturas a repetición y deformaciones oseas.
- No cumple función osteoformadora por insuficiencia del osteoblasto.

### CLINICA: ENF. DE VROLIK

- Distrofia fetal con osificación imperfecta del esqueleto.
- Da Fracturas Intrauterinas o al nacer
- Pronóstico muy malo, generalmente ya nacen muertos.
- Tratamiento no existe.

## ENFERMEDAD DE LOBSTEIN U OSTEOPSATIROSIS

- Caracterizada por presentar constantes fracturas en los huesos largos en la vida extrauterina producidos por traumatismos de poca violencia o espontáneas.
- Histológicamente, la estructura ósea es de inmadurez descalcificada, por aumento de la reabsorción.

## SINTOMAS

- Primeras fracturas después del año de edad hasta la pubertad.
- Encorvatura de tibias y de antebrazo, cifosis dorsal, lesiones en la metáfisis.
- Falta de tejido calcificado.
- Baja estatura, reflejos tendinosos poco vivos.
- Articulaciones hipermóviles, frente olímpica.
- Triada de Vander Howe (fractura espontánea, escleróticas azules, y sordera).

## Rx

- Huesos angostos y cortos
- Canal medular ensanchado
- Encorvadura de los huesos, callos óseos, densidad disminuida.
- Plastispondilia, vértebras en cuña, transparencia del esqueleto.

## LAB..-

- Calcio, fosforo y fosfatasa alcalina normal, colesterolemia baja, linfocitosis.

## PRONOSTICO

- Malo, afección incurable.

## TX

- Profiláctico.
- Vitamina A, D y C y B12  
Acido Ascórbico.
- Estrogenos

### OSTEOPOIQUILIA

- Distrofia en epífisis de huesos largos y cortos.
- Puntos múltiples de mayor densidad.
- Afección asintomática
- Se descubre ocasionalmente por Rx.

### OSTEOPETROSIS

- Enf. de Alberts Schönberg
- Enfermedad hereditaria, autosómico dominante.
- Mayor densidad y dureza del hueso.
- Aumento uniforme de la cortical.
- Estrechamiento del canal Medular.
- Duro y frágil; Enf. Marmorea
- Alteración de reabsorción del osteoblasto.