



ÍNDICE



Sección I Hombro

Sinopsis del hombro I-2
Catherine C. Roberts, MD

Manguito de los rotadores y tendón bicipital I-76
Catherine C. Roberts, MD

Intervalo de los rotadores I-90
Catherine C. Roberts, MD

Ligamentos I-102
Catherine C. Roberts, MD

Rodete glenoideo I-118
Catherine C. Roberts, MD

Regiones de interés clínico I-132
Catherine C. Roberts, MD

Posición de abducción y rotación externa I-140
Catherine C. Roberts, MD

Sinopsis del brazo I-152
Catherine C. Roberts, MD

Sección II Codo

Sinopsis del codo II-2
Theodore T. Miller, MD

Músculos y tendones II-56
Theodore T. Miller, MD

Ligamentos II-82
Theodore T. Miller, MD

Sinopsis del antebrazo II-92
Theodore T. Miller, MD

Sección III Muñeca

Sinopsis de la muñeca III-2
Carol L. Andrews, MD

Estructuras óseas III-56
Carol L. Andrews, MD

Ligamentos III-76
Carol L. Andrews, MD

Tendones III-96
Carol L. Andrews, MD

Estructuras neurovasculares III-118
Carol L. Andrews, MD

Sección IV Mano

Sinopsis de la mano IV-2
Jeffrey W. Grossman, MD

Mecanismo flexor y región palmar de la mano IV-30
Jeffrey W. Grossman, MD

Mecanismo extensor y articulaciones IV-38
Jeffrey W. Grossman, MD

Sección V Cadera y pelvis

Sinopsis de la cadera y la pelvis	V-2
<i>Cheryl A. Petersilge, MD</i>	
Medidas y líneas	V-64
<i>Cheryl A. Petersilge, MD</i>	
Parte anterior de la pelvis y el muslo	V-70
<i>Cheryl A. Petersilge, MD</i>	
Parte externa de la cadera	V-94
<i>Cheryl A. Petersilge, MD</i>	
Parte posterior de la pelvis	V-126
<i>Cheryl A. Petersilge, MD</i>	
Articulación coxofemoral	V-166
<i>Cheryl A. Petersilge, MD</i>	
Sinopsis del muslo	V-190
<i>Cheryl A. Petersilge, MD</i>	

Sección VI Rodilla

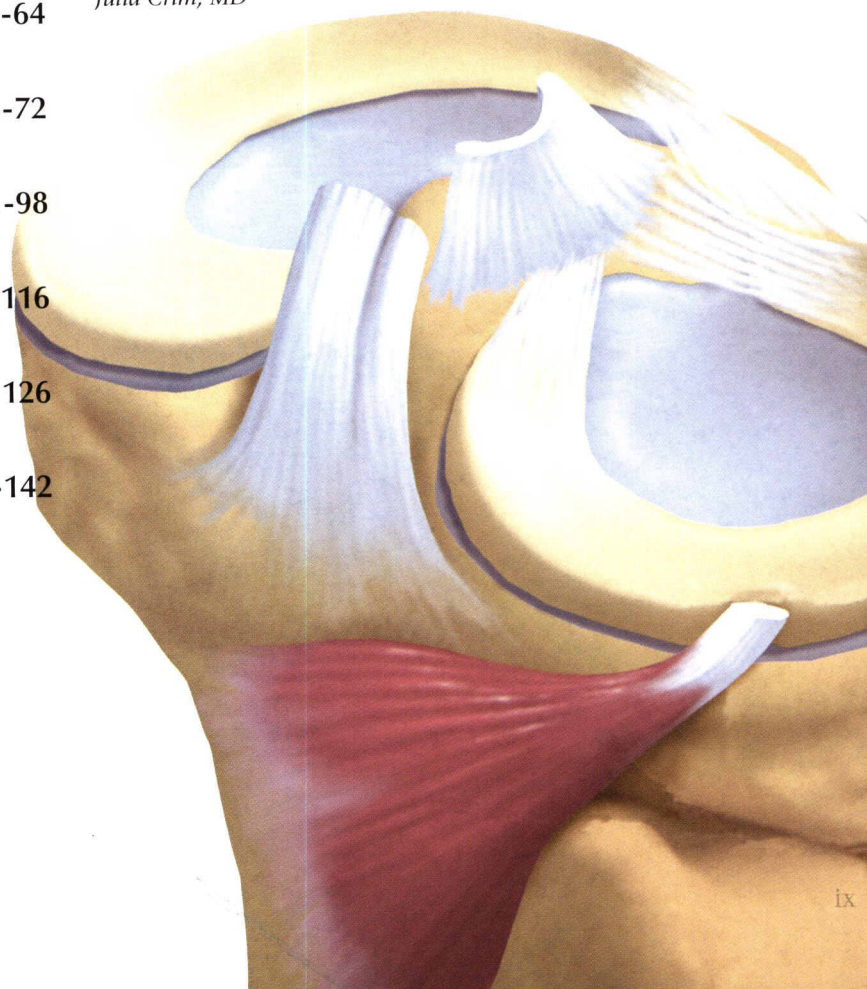
Sinopsis de la rodilla	VI-2
<i>B.J. Manaster, MD, PhD, FACR</i>	
Aparato extensor y retináculos	VI-64
<i>B.J. Manaster, MD, PhD, FACR</i>	
Meniscos	VI-72
<i>B.J. Manaster, MD, PhD, FACR</i>	
Ligamentos cruzados/cápsula posterior	VI-98
<i>B.J. Manaster, MD, PhD, FACR</i>	
Sistema de soporte medial	VI-116
<i>B.J. Manaster, MD, PhD, FACR</i>	
Estructuras de soporte lateral	VI-126
<i>B.J. Manaster, MD, PhD, FACR</i>	
Sinopsis de la pierna	VI-142
<i>B.J. Manaster, MD, PhD, FACR</i>	

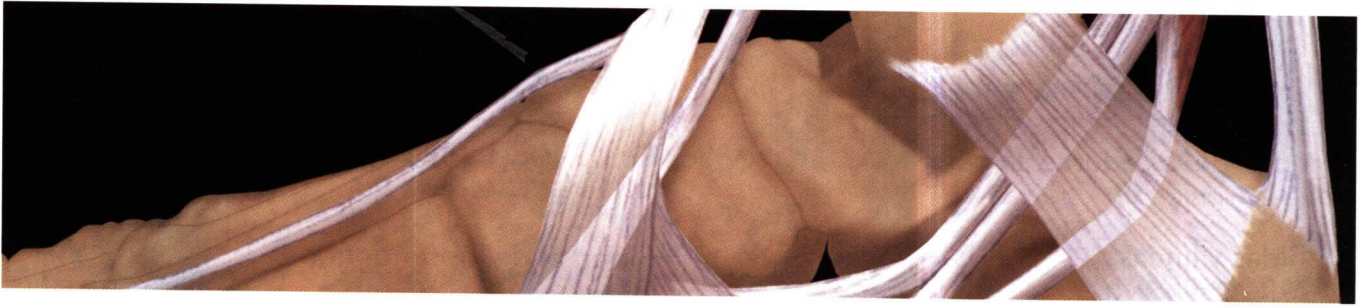Sección VII Tobillo

Sinopsis del tobillo y del retropié	VII-2
<i>Zehava Sadka Rosenberg, MD</i>	
Sinopsis de los tendones	VII-68
<i>Zehava Sadka Rosenberg, MD</i>	
Sinopsis de los ligamentos	VII-102
<i>Zehava Sadka Rosenberg, MD</i>	

Sección VIII Pie

Sinopsis del pie	VIII-2
<i>Julia Crim, MD</i>	
Músculos intrínsecos del pie	VIII-64
<i>Julia Crim, MD</i>	
Articulación tarsometatarsiana	VIII-68
<i>Julia Crim, MD</i>	
Articulaciones metatarsofalángicas	VIII-74
<i>Julia Crim, MD</i>	
Variantes normales	VIII-80
<i>Julia Crim, MD</i>	





SECCIONES

Hombro **I**

Codo **II**

Muñeca **III**

Mano **IV**

Cadera y pelvis **V**

Rodilla **VI**

Tobillo **VII**

Pie **VIII**